Osteomielitis, perimplantitis y fractura vertical radicular mandibular en un paciente con fibromialgia: presentación de caso

Osteomyelitis, Peri-implantitis and Mandibular Root Vertical Fracture in a Patient with Fibromyalgia: Case Report

Osteomielite, peri-implantite e fratura vertical da raiz mandibular em um paciente com fibromialgia: relato de caso

Kenny Camargo-Coronell, DDS[1]

Wilson Villar-Salinas, DDS, Esp.[2]

Antonio Díaz-Caballero, DDS, Esp., MSc, PhD[3]

Víctor Simancas-Escorcia, DDS, Esp., MSc, PhD[4*]

Recibido: 25 de julio de 2022 • **Aceptado:** 7 de julio de 2023
Doi: https://doi.org/10.12804/revistas.urosario.edu.co/revsalud/a.12150
Para citar este artículo: Camargo-Coronell K, Villar-Salinas W, Díaz-Caballero A, Simancas-Escorcia V. Osteomielitis, perimplantitis y fractura vertical radicular mandibular en un paciente con fibromialgia: presentación de caso. Rev Cienc Salud. 2023;22(1):1-8. https://doi.org/10.12804/revistas.urosario.edu.co/revsalud/a.12150

1 Grupo de investigación GITOUC, Universidad de Cartagena (Colombia).

2 Armada Nacional de Colombia, Hospital Naval de Cartagena de Indias (Colombia).

3 Grupo de investigación GITOUC, Universidad de Cartagena (Colombia).

4 Grupo de Investigación en Salud CURN (GISACC), Programa de Odontología, Corporación Universitaria Rafael Núñez (Colombia).

Kenny Camargo-Coronell, ORCID: https://orcid.org/0000-0002-8883-7010
Wilson Villar-Salinas, ORCID: https://orcid.org/0000-0001-9693-2969
Antonio Díaz-Caballero, ORCID: https://orcid.org/0000-0001-9693-2969
Víctor Simancas-Escorcia, ORCID: https://orcid.org/0000-0003-0910-030X

* Autor de correspondencia: victor.simancas@curnvirtual.edu.co

Resumen

Introducción: se considera la osteomielitis mandibular un proceso patológico poco frecuente. La mayor parte de los casos presentados involucran pacientes con osteorradionecrosis y aquellos pacientes con ingesta de algunos medicamentos antirresortivos. El objetivo es informar un caso inusual de una paciente con osteomielitis, perimplantitis y fractura vertical radicular con antecedentes de fibromialgia. *Presentación del caso*: mujer de 70 años de edad, no fumadora ni consumidora de alcohol, que acudió con un dolor posteroinferior izquierdo de un año de evolución. Presentaba una profundidad de sondeo mayor de 12 mm en el órgano dental (OD) 37, sangrado a la palpación, dolor y movilidad grado II. En el OD 36 fue notoria la exposición clínica del tercio superior del implante dental, sin movilidad, con una profundidad de 4 mm. El tratamiento consistió en una exodoncia atraumática del OD 37, donde se identificó una fractura radicular vertical. *Discusión:* actualmente, los implantes dentales permiten restablecer la salud bucodental. Sin embargo, ellos también pueden inducir una osteomielitis en los maxilares. La terapia instaurada redujo ostensiblemente la morbilidad del implante dental implicado y regeneró la zona intervenida.

Palabras clave: osteomielitis; perimplantitis; fracturas de los dientes; implantes dentales; fibromialgia.

Abstract

Introduction: Mandibular osteomyelitis is considered a rare pathological process. Most of the cases presented involve patients with osteoradionecrosis and those patients with intake of some antiresorptive drugs. The objective of this report is to report an unusual case of a patient with osteomyelitis, peri-implantitis and vertical root fracture with a history of fibromyalgia. *Case presentation*: A 70-year-old female patient, non-smoker or alcohol consumer, who presented with lower left postero-pain of one year's evolution. She presented a probing depth greater than 12 mm in dental organ (OD) 37, bleeding on palpation, pain and grade II mobility. At the level of DO 36, the clinical exposure of the upper third of the dental implant was notorious, without mobility, with a depth of 4 mm. The treatment consisted of an atraumatic extraction of DO 37, where a vertical root fracture was identified. *Discussion:* Currently, dental implants make it possible to restore oral health. However, they can also induce osteomyelitis in the jaws. The established therapy ostensibly reduced the morbidity of the involved dental implant and regeneration of the intervened area.

Keywords: Osteomyelitis; peri-implantitis; tooth fractures; dental implants; fibromyalgia.

Resumo

Introdução: a osteomielite mandibular é considerada um processo patológico raro. A maioria dos casos apresentados envolve pacientes com osteorradionecrose e aqueles pacientes com uso de alguns medicamentos antirreabsortivos. O objetivo deste relato é relatar um caso incomum de um paciente com osteomielite, periimplantite e fratura radicular vertical com histórico de fibromialgia. *Apresentação do caso:* paciente do sexo feminino, 70 anos, não fumante ou etilista, que apresentou dor póstero-inferior esquerda com um ano de evolução. Apresentava profundidade de sondagem maior que 12 mm no órgão dentário (OD) 37, sangramento à palpação, dor e mobilidade grau II. Ao nível de DO 36, foi notória a exposição clínica do terço superior do implante dentário, sem mobilidade, com profundidade de 4 mm. O tratamento consistiu em uma extração atraumática de DO 37, onde foi identificada uma fratura vertical da raiz. *Discussão:* atualmente, os implantes dentários possibilitam o restabelecimento da saúde bucal. No entanto, eles também podem induzir osteomielite nos maxilares. A terapia instituída reduziu ostensivamente a morbidade do implante dentário envolvido e a regeneração da área intervencionada.

Palavras-chave: osteomielite; peri-implantite; fraturas dos dentes; implantes dentários; fibromialgia.

Introducción

La osteomielitis es considerada un proceso inflamatorio del hueso esponjoso y cortical, incluido el periostio. La osteomielitis de los maxilares es provocada por una acumulación de bacterias, micobacterias u hongos, capaces de inducir la necrosis y la formación de secuestros óseos (1). La causa primaria de la osteomielitis mandibular crónica son los microrganismos odontogénicos, entre ellos el *Staphylococcus aureus* (2). Así mismo, puede presentarse por causas no bacterianas, entre estas complicaciones posquirúrgicas, debido a extracciones dentales o traumatismos maxilofaciales del tercio inferior con un manejo inadecuado de una fractura (3,4).

Por lo general, la osteomielitis se presenta entre la quinta y séptima década de vida, con mayor frecuencia de aparición en los hombres. La incidencia, aparte de los pacientes inmunocomprometidos que recibieron irradiación en cabeza y cuello, aumenta en pacientes con higiene oral deficiente con alcoholismo y tabaquismo (5). El cuadro clínico se caracteriza por dolor intenso, inflamación, movilidad dental, fiebre y edema. La osteomielitis es más común en la mandíbula, en comparación con el maxilar superior (6).

La perimplantitis se presenta en los tejidos alrededor de los implantes dentales, donde se evidencia una inflamación del tejido conectivo perimplantario y la pérdida gradual del hueso de soporte. Su desarrollo puede involucrar la susceptibilidad del huésped a la infección, la capacidad de colonización de la superficie implantaria y la composición de la biopelícula. En consecuencia, la descontaminación de la superficie de los implantes expuestos busca eliminar microrganismos y mantener o crear una superficie que permita la reinserción del hueso y de tejido blando (7). Por su parte, aspectos morfológicos y cambios en las propiedades biomecánicas de la dentina de dientes tratados endodónticamente pueden constituir factores de riesgo para la fractura radicular vertical y, potencialmente, impactar los implantes dentales adyacentes, lo cual, hasta ahora, poco se ha descrito en la literatura sobre el tema (8).

El objetivo del presente artículo es informar de un paciente con osteomielitis, perimplantitis y fractura vertical radicular con antecedentes de fibromialgia. Se busca destacar la importancia de la atención temprana e ideal para el manejo odontológico, integrando las bases histológicas con los signos clínicos de la enfermedad.

Presentación del caso

El caso corresponde a una mujer de 70 años de edad, no fumadora ni consumidora de alcohol, quien acudió a consulta en el Centro de Salud Oral del Hospital Naval de Cartagena (Colombia), por causa de dolor en el sector posteroinferior izquierdo. Relató que llevaba más de un año con este padecimiento. Refirió padecer de fibromialgia, por lo que se encontraba

medicada. En el examen clínico intraoral se observó una profundidad al sondaje de más de 12 mm en la superficie mesial, sangrado a la palpación, dolor y movilidad grado II en el órgano dental (OD) 37. A nivel del OD 36, en cuyo remplazo se hallaba un implante dental, se evidenció una notoria exposición clínica del tercio superior, sin movilidad, con profundidad al sondaje no mayor a 4 mm.

Radiográficamente, se detectó una fractura vertical en la raíz mesial y la presencia de una lesión radiolúcida que afectaba las raíces dentales en el OD 37, tratado antes endodónticamente. Así mismo, se identificó una lesión radiolúcida a nivel del OD 36 (figura 1A). Luego de que el Servicio de Estomatología y Cirugía oral, Endodoncia y Periodoncia evaluó a la mujer, se estableció el diagnóstico de osteomielitis y perimplantitis. Así, se procedió a una exodoncia atraumática del OD 37 (figura 1B). El análisis morfológico del órgano dental extraído permitió constatar una fractura radicular vertical (figura 1C). Antes de proceder a la sutura, fue realizada una preparación y detoxificación perimplantar del OD 36 con tetraciclina sumergida en torundas de algodón (figura 1D).

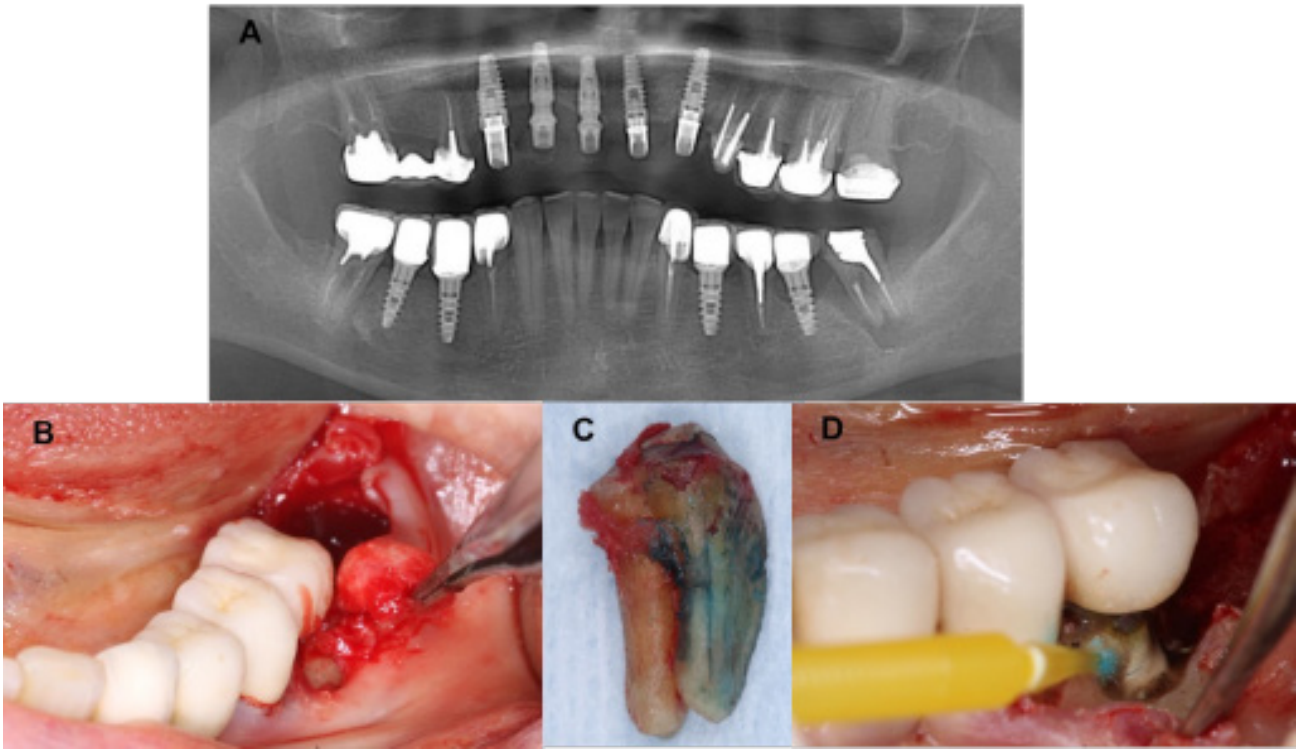

Figura 1. Aspecto radiográfico y clínico inicial del caso clínico. A) Ortopantomografía inicial con notoria lesión radiolúcida, fractura vertical radicular y diente previamente tratado endodónticamente en el órgano dental 37. Se identifica compromiso perimplantar del órgano dental 36. B) Exodoncia propiamente realizada en la zona de los molares posteroinferiores izquierdos. C) Órgano dentario 37, donde se evidencia la fractura vertical radicular. D) Preparación del lecho quirúrgico y detoxificación con tetraciclina del órgano dental 36

Una biopsia de la lesión apical encontrada en el OD 37, de aproximadamente 10 mm de largo, fue tomada para el estudio histológico (figura 2A). A través de la tinción con hematoxilina-

eosina, la muestra de tejido de granulación puso en evidencia cantidades no cuantificables de macrófagos, linfocitos, células plasmáticas y mastocitos. También la presencia de un tejido conectivo con un infiltrado crónico inflamatorio. Se pudieron constatar células con aspectos morfológicos aumentados, esencialmente en el citoplasma. Fue notoria la presencia de áreas extensas con infiltrado hemorrágico, hallazgos que hacen sugerir una alteración del sistema circulatorio local. A pesar de que los hallazgos histopatológicos permitieron constatar zonas de mayor densidad de tejido conectivo con granulación, estas áreas parecen encontrarse delimitadas, en comparación con el resto de tejido conectivo periodontal (figuras 2B y 2C).

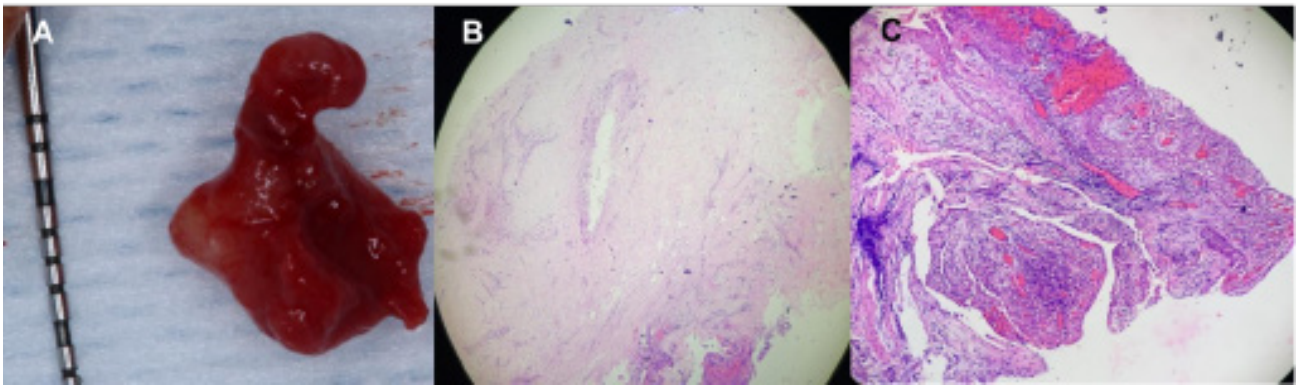

Figura 2. Histopatología de lesión apical del caso clínico. A) Aspecto morfológico de lesión apical del órgano dentario 37. B) Vista histológica de tejido de granulación (5X). C) Histopatología de la lesión apical con abundante presencia de infiltrado de células inflamatorias e infiltrado hemorrágico (20X)

Una vez preparado el lecho quirúrgico, se colocó en la zona de intervención una mezcla de injerto de hueso tipo Lumina Bone Porous Lumina Coat con tetraciclina hasta alcanzar una mezcla uniforme. Luego, fueron tomados puntos con sutura reabsorbible. Se medicó a la paciente con acetaminofén de 325 mg + codeína de 30 mg durante 3 días; también amoxicilina de 500 mg, 3 veces al día durante 7 días. Finalmente, se programó a la paciente para una cita de control un mes después, donde se constató una adecuada cicatrización y remisión de molestias o dolor. Los controles a los 45 días y 3 meses posquirúrgicos permitieron comprobar una adecuada oseointegración, excelente capacidad retentiva y adaptabilidad ideal, tanto del injerto como del implante (figuras 3A y 3B).

Figura 3. Aspecto radiográfico y clínico de caso clínico. A) Radiografía final que pone en evidencia la oseointegración en área intervenida (OD 36 y 37). B) Microfotografía clínica final de control, donde se observan tejidos en cicatrización (45 días)

Discusión

Los implantes dentales constituyen una estrategia terapéutica de importancia en la resolución de la salud bucodental en el caso de pérdida parcial o completa de la dentadura. Sin embargo, los implantes dentales pueden constituir un factor desencadenante de osteomielitis en el maxilar superior o en la mandíbula. El presente caso clínico puso en evidencia el manejo y el enfoque empleado frente a un paciente con osteomielitis, perimplantitis y fractura radicular vertical con antecedentes de fibromialgia controlada médicamente. Aunque la osteomielitis inducida por implantes dentales es una afección patológica poco frecuente, esta suele tener un subtipo agresivo de osteomielitis, tal como ha sido descrita antes y en este caso clínico (9).

La osteomielitis por implantes dentales se presenta con mayor prevalencia en mujeres, en comparación con los hombres (2:1) y se presenta en mayor número a nivel mandibular respecto al maxilar superior. Así mismo, la incidencia de la osteomielitis es más alta en mujeres entre 40 y 75 años de edad, en comparación con hombres que reciben implantes dentales (10), datos que coinciden con el caso de la paciente analizada. Es probable que la localización mandibular de la osteomielitis en la paciente descrita obedezca al menor suministro de sangre, en contraste con el maxilar superior, aunado a un hueso cortical más grueso en la mandíbula que favorece procesos infecciosos confinados a nivel óseo.

No descartamos que el proceso infeccioso también hubiese estado favorecido por una confluencia de microrganismos entre ambos órganos dentales afectados. Por un lado, una perimplantitis; por otro, una osteomielitis acompañada de una fractura vertical radicular. Es difícil establecer si el origen del proceso patológico se originó a partir de la fractura vertical radicular, dado que la paciente no informó síntomas específicos, y el diagnóstico fue

difícil establecerlo antes de la toma radiográfica. Sin embargo, la evidencia científica pone de manifiesto que una detección temprana de una raíz fracturada y la extracción del diente mantienen la integridad del hueso alveolar y podría favorecer la futura colocación de un implante dental (11).

Histopatológicamente, la lesión granulomatosa es compatible con reportes que indican la presencia de células mononucleares de tipo linfocitico, células plasmáticas, así como macrófagos, de manera abundante (12). Estos hallazgos fueron encontrados en el análisis histológico del caso y coinciden clínicamente con la condición infecciosa e inflamatoria presente en las lesiones descritas. Es muy probable que la recesión de estas lesiones obedeciera al manejo quirúrgico atraumático empleado en la cirugía del segundo molar inferior izquierdo, al empleo del injerto de hueso y su capacidad de inducir células osteogénicas, acompañadas de una buena vascularización, y al proceso de desinfección con tetraciclina, un antibiótico bacteriostático de amplio espectro, capaz de inhibir la colagenasa, suprimir la osteoblastogénesis y promover la osteoblastogénesis con excelente resultados clínicos en la regeneración ósea (13,14).

El presente caso clínico deja en evidencia el manejo clínico integral adecuado en una paciente con osteomielitis, perimplantitis y fractura vertical radicular con antecedente de fibromialgia. Se destaca la importancia de establecer un correcto diagnostico histopatológico; un plan de tratamiento exitoso, con el empleo de injerto óseo, y desinfección de la zona intervenida, con una reducción de la morbilidad del implante implicado y regeneración de la zona afectada.

Contribución de los autores

Kenny Camargo-Coronell, Wilson Villar-Salinas, Antonio Díaz-Caballero y Víctor Simancas-Escorcia participaron a la conceptualización, diseño, selección de la paciente, análisis e interpretación de resultados, redacción y revisión del artículo aprobado para publicar.

Conflicto de intereses

Ninguno declarado.

Referencias

1. Shadamarshan A, Sharma R, Grewal R. Degloving approach for the management of extensive mandibular osteomyelitis. J Craniofac Surg. 2021;32(3):e230-e233. https://doi.org/10.1097/SCS.0000000000006960
2. Vishal R, Prajapati VK, Shahi AK, Prakash O. Significance of microbial analysis during removal of miniplates at infected sites in the craniomaxillofacial region - an evaluative study. Ann Maxillofac Surg. 2020;10(2):330-4. https://doi.org/10.4103/ams.ams_239_19
3. Timme M, Bohner L, Huss S, Kleinheinz J, Hanisch M. Response of different treatment protocols to treat chronic non-bacterial osteomyelitis (CNO) of the mandible in adult patients: a systematic review. Int J Environ Res Public Health. 2020;17(5):1737. https://doi.org/10.3390/ijerph17051737
4. Shanmuga Jayanthan S, Ganesh R. Garré's sclerosing osteomyelitis with perimandibular soft tissue inflammation and fistula. Indian J Radiol Imaging. 2022;31(4):1016-8. https://doi.org/10.1055/s-0041-1741043
5. Andre CV, Khonsari RH, Ernenwein D, Goudot P, Ruhin B. Osteomyelitis of the jaws: a retrospective series of 40 patients. J Stomatol Oral Maxillofac Surg. 2017;118(5):261-4. https://doi.org/10.1016/j.jormas.2017.04.007
6. Zhao M, Wu D, Yu K, Shen M. Clinical and genetic features of chinese adult patients with chronic non-bacterial osteomyelitis: a single center report. Front Immunol. 2022;13:860646. https://doi.org/10.3389/fimmu.2022.860646
7. Schwarz F, Derks J, Monje A, Wang HL. Peri-implantitis. J Periodontol. 2018; 89 Suppl 1:S267-S290. https://doi.org/10.1002/JPER.16-0350
8. Patel S, Bhuva B, Bose R. Present status and future directions: vertical root fractures in root filled teeth. Int Endod J. 2022;55 Suppl 3:804-26. https://doi.org/10.1111/iej.13737
9. Yahalom R, Ghantous Y, Peretz A, Abu-Elnaaj I. The possible role of dental implants in the etiology and prognosis of osteomyelitis: a retrospective study. Int J Oral Maxillofac Implants. 2016;31(5):1100-9. https://doi.org/10.11607/jomi.4527
10. Kellesarian SV, Javed F, Romanos GE. Osteomyelitis arising around osseointegrated dental implants: a systematic review. Implant Dent. 2018;27(2):226-35. https://doi.org/10.1097/ID.0000000000000715
11. Liao WC, Chen CH, Pan YH, Chang MC, Jeng JH. Vertical root fracture in non-endodontically and endodontically treated teeth: current understanding and future challenge. J Pers Med. 2021 Dec 16;11(12):1375. https://doi.org/10.3390/jpm11121375
12. Cilmiaty R, Pribadi N, Rukmo M, Surboyo MDC. The NFκB expression on apical dental granuloma: an immunohistochemistry analysis. Clin Cosmet Investig Dent. 2020;12:313-8. https://doi.org/10.2147/CCIDE.S256284
13. Rojas-Galvis A, Simancas-Escorcia V, Díaz-Caballero A. Fibrina rica en plaquetas aplicada en conjunto con biomodificación alveolar en la regeneración ósea guiada. Reporte de caso. Salud UIS. 2022;54:e22028. https://doi.org/10.18273/saluduis.54.e:22028
14. Warner AJ, Hathaway-Schrader JD, Lubker R, Davies C, Novince CM. Tetracyclines and bone: unclear actions with potentially lasting effects. Bone. 2022;159:116377. https://doi.org/10.1016/j.bone.2022.116377